

## Cervicale hernia

### Halswervelkolom

#### Inleiding

Er is bij u een cervicale hernia geconstateerd. Uw behandelend arts heeft dit met u besproken. Deze folder geeft u meer informatie hierover.

#### Anatomie halswervelkolom

De halswervelkolom is onderdeel van de wervelkolom en bestaat uit zeven nekwerfels. (zie figuur 1)

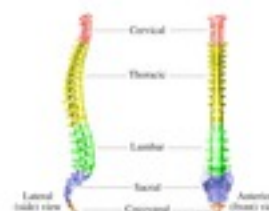De meeste bewegingen en de grootste bewegingsmogelijkheden bestaan tussen de atlas (dat is de eerste of bovenste halswervel, C1) en de draaier (dat is de tweede halswervel, C2, die ook wel de dens wordt genoemd). In totaal zijn er 7 nek- (of cervicale) werfels C1 t/m C7. (zie figuur 2)

Met uitzondering van de twee bovenste werfels (C1 en C2), ligt er tussen twee opeenvolgende halswerfels telkens een tussenwervelschijf. De tussenwervelschijf bestaat uit een elastische kern (nucleus pulposus) die is omgeven door een vezelige ring. De schijf is elastisch, en fungeert als een soort schokdemper. Bovendien zorgt de tussenwervelschijf ervoor dat de werfels enigszins ten opzichte van elkaar kunnen bewegen (zoals een kogellager doet).

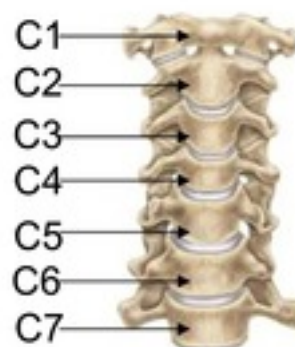
#### Ruggenmerg

Het halswervelkanaal wordt van boven naar beneden op ieder niveau gevormd door de wervelbogen, die vastzitten aan de wervellichamen, en die aan de achterkant uitlopen in een uitsteeksel (het doornuitsteeksel). Binnen in het halswervelkanaal loopt van boven naar beneden het ruggenmerg.

Het ruggenmerg ligt binnen in een koker van hersenvliezen, de zogenaamde durale zak, waarin het in hersenvocht (liquor) schokvrij is opgehangen. Vanuit het ruggenmerg ontspringen de zenuwwortels. Omhuld door een manchete van hersenvlies, verlaten deze één voor één telkens links en rechts tussen twee werfels het wervelkanaal.



Figuur 1.



Figuur 2.

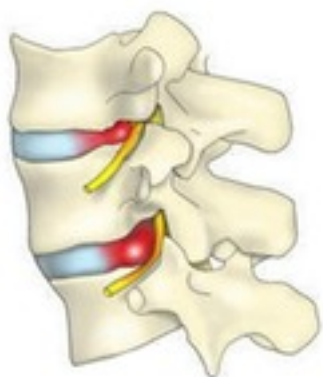Het kanaaltje waar de zenuwwortel doorheen loopt alvorens de wervelkolom te verlaten heet het zenuwwortel kanaal.

#### Nekhernia (Cervicale hernia)

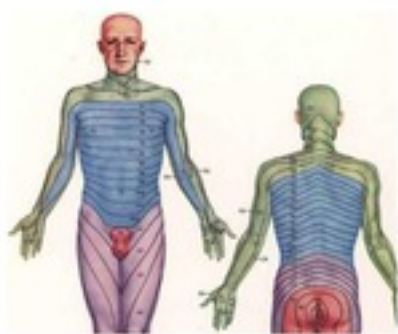
Een hernia (Hernia Nuclei Pulposi, ofwel HNP) is een uitstulping van de tussenwervelschijf. Deze uitstulping kan op een zenuw of op het ruggenmerg drukken, waardoor pijnklachten kunnen ontstaan, of uitvalsverschijnselen (zoals verlammingen en/of gevoelsverlies). De plaats waar zo'n zenuwwortel het wervelkanaal verlaat ligt dicht bij de tussenwervelschijf.

Als zich op die plek een uitstulping van de tussenwervelschijf ontwikkeld kan dat aanleiding geven tot beklemming van de zenuwwortel (zie figuur 3), waardoor herniaverschijnselen kunnen optreden, zoals nekpijn en uitstralende pijn in een arm, al dan niet met krachtvermindering en gevoelsverlies in het verzorgingsgebied van de beknelde zenuwwortel. (zie figuur 4)

De meest voorkomende nekhernia's liggen tussen de 5e en de 6e (C5-6) en tussen de 6e en de 7e halswervel (C6-7), maar ze kunnen ook op andere plaatsen binnen de halswervelkolom optreden (behalve tussen C1 en C2, want daar zit géén tussenwervelschijf).



Figuur 3.



Figuur 4.

### Oorzaak

Slijtage (of degeneratie) van een tussenwervelschijf is een proces dat tijdens het leven bij ieder mens in meerdere of mindere mate plaatsvindt. Dat kan aanleiding geven tot nekklachten, hoewel dat lang niet altijd gebeurt. Indien er slijtage van de tussenwervelschijf optreedt, kan deze gaan uitpuilen. Soms treedt er zelfs een scheur in de vezelring van de schijf op, waardoorheen dan stukken van de weke kern naar buiten kunnen worden geperst, meestal bij de plaats waar de zenuwwortel het wervelkanaal verlaat. Iedereen kan een nekhernia krijgen, en waarom dit bij de één wel en bij de ander niet gebeurt, is niet bekend. Wel kunnen in bepaalde families hernia's iets vaker optreden.

Omdat bij hoesten, niezen en persen de druk in het wervelkanaal wordt verhoogd, dus ook de druk op de zenuwwortel, kan hierbij de pijnuitstraling toenemen.

Ter verlichting van de uitstralingspijn leggen patiënten met een nekhernia vaak de hand van de pijnlijke arm op het achterhoofd. In deze houding staat de zenuwwortel het minst onder spanning. Uit recent onderzoek is gebleken dat roken het degeneratieproces van de tussenwervelschijven kan versnellen, wat een ongunstige invloed heeft op de wervelkolom.

Vaak gaan nekklachten aan het optreden van een hernia vooraf. De verschijnselen van de hernia bestaan meestal uit pijn die in de arm uitstraalt, eventueel met een doof of prikkelend gevoel. (zie figuur 4) Deze pijn treedt min of meer op in het verzorgingsgebied van de zenuwwortel waarop de hernia drukt, al is dit niet zo typisch als bij de hernia van de onderrug. Druk op de zenuwwortel kan verlies van functie van die zenuw tot gevolg hebben.

### Behandeling

Niet iedere nekhernia hoeft geopereerd te worden. Voorop staat dat de patiënt klachten moet hebben die door de hernia kunnen worden verklaard. In de meeste gevallen (ongeveer 70-80%) kunnen door middel van fysiotherapie, gedoseerde rust en pijnstillers de herniaklachten over gaan.

Manuele mobilisaties, maar vooral ook houdingscorrectie en houdingscorrigerende oefeningen kunnen veel problemen verhelpen. Vanwege het gunstige beloop van een hernia moet men niet te snel besluiten tot een operatie. In het algemeen houdt men aan om niet eerder dan na 6 weken te opereren.

### **Vragen**

Hebt u na uw bezoek aan de specialist nog vragen, neem dan contact op met de polikliniek orthopedie. Gelieve ons tijdens kantooruren te bellen.

Polikliniek Orthopedie (076) 595 30 80  
Locatie Molengracht en Pasteurlaan

Voor meer informatie zie ook de internet site:  
[www.orthopedie-amphia.nl](http://www.orthopedie-amphia.nl)