

Spondylolisthesis

Wervelkolom


Inleiding

Er is bij u een afgeschoven wervel geconstateerd. Dit wordt spondylolisthesis genoemd. Uw behandelend arts heeft dit met u besproken. Deze folder geeft u meer informatie hierover.

Anatomie wervelkolom

De menselijke wervelkolom (ook wel ruggengraat genoemd) bestaat uit 33 of 34 wervels, met tussen elke twee wervels een tussenwervelschijf (zie figuur 1). Bij 99,9% van de mensen klopt dit. In uitzonderlijke gevallen komt ook wel eens een zesde lendenwervel voor.

Van boven naar onderen bestaat de wervelkolom uit:



Figuur 1

- 7 nekwerfels (cervicale wervelkolom)
- 12 borstwerfels (thoracale wervelkolom)
- 5 lendenwerfels (lumbale wervelkolom)
- het heiligbeen, een vergroeiing van 5 wervels (sacrum)
- het stuit- of staartbeentje, een vergroeiing van 4 of 5 wervels (coccygeus)

Wervels

De naamgeving voor de individuele wervels wordt ook wel afgekort tot C1-C7 voor de cervicale- of nekwerfels; T1-T12 of Th1-Th12 voor de thoracale of borstwerfels L1-L5 voor de lumbale- of lendenwerfels. Het midden van de lendenwerfels bevindt zich 2 cm boven de bekkenkam.

Door de vorm van de wervels en omdat ze boven elkaar zijn gepositioneerd, ontstaat er een hol kanaal dat door de wervelkolom loopt. Dit kanaal noemt men het wervelkanaal, hierbinnen bevindt zich het ruggenmerg.

De wervels beschermen het ruggenmerg en dragen het gewicht. Naarmate het te dragen gewicht groter wordt, worden ook de wervels groter en anders van vorm.

De wervelkolom steunt op het bekken. De wervelkolom van de mens heeft een s- vorm. Door deze vorm

worden schokken die ontstaan bij lopen of rennen geïsoleerd van de gevoelige hersenen. De krommingen in deze s- vorm worden aangeduid met de termen kyfose en lordose. Een kyfose is een kromming met de bolle kant richting de achterzijde, zoals in de thoracale en de sacrale wervelkolom. Een lordose is een kromming met de bolle kant richting de voorzijde, zoals in de cervicale en de lumbale wervelkolom.

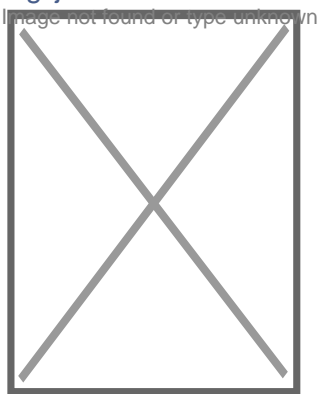
Tussenwervelschijven

De tussenwervelschijven bestaan uit een buitenste annulus fibrosus, welke het binnenste nucleus pulposus omringt. De annulus fibrosus is een bindweefselring die krachten op gelijke mate verdelen over de gehele schijf. De nucleus bestaat uit losse vezels in een mucoproteïne-gelei. De nucleus van de schijf gedraagt zich als een schokdemper die de impact van de dagelijkse activiteiten absorbeert en de twee wervellichamen gescheiden houdt.

Spondylolisthesis

Spondylolisthesis is een rugaandoening waarbij de verbinding tussen twee wervels zodanig is verslapt of afwezig is dat de wervels zijn verschoven ten opzichte van elkaar (zie figuur 2).

Een verschoven wervel hoeft niet altijd klachten te veroorzaken, er zijn mensen die er jaren probleemloos mee rondlopen. Veelvoorkomende klachten zijn echter lage rugpijn, een doof gevoel, tinteling, pijn, spierverswakking in het been en moeilijk kunnen lopen. Deze symptomen verergeren meestal bij het staan, lopen of andere activiteiten. Rust brengt meestal tijdelijk verlichting. Patiënten presenteren zich meestal met een overmatig holle onderrug of lage rugklachten (meestal als het afglijden meer dan 25% is ten opzichte van het heiligbeen).



Figuur 2

A: 5e wervel

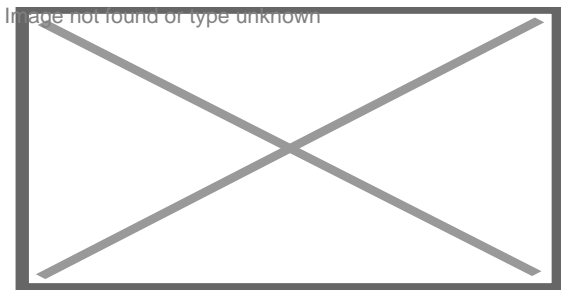
B: Heiligbeen

Zijdelingse röntgfoto van de wervelkolom. Duidelijk is te zien dat de 5e (lumbale) lendenwervel naar voren is geschoven ten opzichte van het heiligbeen.

Waardoor kan het komen?


Er zijn twee soorten spondylolisthesis: degeneratief (door veroudering en slijtage, bijvoorbeeld door artrose) en traumatisch. Bij degeneratieve spondylolisthesis verzwakken de gewrichten door veroudering en slijtage waardoor de wervel naar voren kan schuiven. Bij traumatische spondylolisthesis breekt het bot boven het gewricht (bijvoorbeeld door een opgelopen blessure bij sporten) waardoor de wervel naar voren kan glijden.

De spondylolisthesis wordt in verschillende gradaties aangeduid (zie figuur 3A-B).



Figuur 3A

- 1: Normale wervelkolom
- 2: graad 1: < 25 % afglijding
- 3: graad 2: 25-50 % afglijding



Figuur 3B

- 1: graad 3: 50-75 % afglijding
- 2: graad 4: < 75 % afglijding

Behandeling

Er zijn, afhankelijk van de ernst van de spondylolisthesis, verschillende behandelingen mogelijk. In beweging blijven is beter voor de rug. De meeste mensen hebben voldoende baat bij reken strekoefeningen met afwisselende activiteiten om in beweging te blijven. Hierbij moet overbelasting van de rug en contactsporten vermeden worden. Sommige mensen hebben baat bij het dragen van een brace. Daarnaast kan de orthopeed eenvoudige- en ontstekingsremmende pijnstillers voorschrijven die tevens de zwelling verminderen.

Als de pijnklachten ernstiger zijn, kan een injectie met corticosteroïd worden toegediend. Deze injectie wordt in het gebied rond de ruggenwervels gespoten of in het facetgewricht. Andere behandelingen die worden toegepast zijn TENS, thermo-behandelingen en manuele therapie. Als de pijnklachten na behandeling niet afnemen of als de spondylolisthesis neurologische gevolgen heeft, is een operatie nodig. De pijn kan veroorzaakt worden door een beklemde zenuw of door beweging van de instabiele wervel. Met een operatie kan de beklemde zenuw worden vrijgemaakt of worden de lendenwervels (onderrug) aan elkaar vastgezet. Deze laatste operatie noemt men lumbale spondylodese genoemd.

Vragen?

Hebt u na uw bezoek aan de specialist nog vragen, neem dan contact op met de polikliniek orthopedie. Gelieve ons tijdens kantooruren te bellen.

Polikliniek Orthopedie: T (076) 595 30 80
Amphia Breda en Amphia Oosterhout

Meer lezen over orthopedie bij Amphia?

Ga naar afdeling Orthopedie (<https://www.amphia.nl/afdelingen/orthopedie>)