

## Cervicale Spondylodese

U wordt binnenkort in Amphia verwacht voor een operatie aan de halswervelkolom. De orthopedisch chirurg zal (meestal samen met de neurochirurg) deze operatie verrichten. Een cervicale spondylodese is een operatie aan de nekwerfels om de tussenwervelschijf te verwijderen en daarmee ook de hernia.

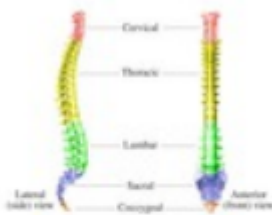### Anatomie halswervelkolom

De halswervelkolom is onderdeel van de wervelkolom en bestaat uit zeven nekwerfels (zie figuur 1). De meeste bewegingen en de grootste bewegingsmogelijkheden bestaan tussen de atlas (dat is de eerste of bovenste halswervel, C1) en de draaier (dat is de tweede halswervel, C2, die ook wel de dens wordt genoemd). In totaal zijn er 7 nek- (of cervicale) werfels C1 t/m C7 (zie figuur 2). Met uitzondering van de twee bovenste werfels (C1 en C2), ligt er tussen twee opvolgende halswerfels telkens een tussenwervelschijf. De tussenwervelschijf bestaat uit een elastische kern (nucleus pulposus) die is omgeven door een vezelige ring. De schijf is elastisch, en fungeert als een soort schokdemper. Bovendien zorgt de tussenwervelschijf ervoor dat de werfels enigszins ten opzichte van elkaar kunnen bewegen (zoals een kogellager doet).

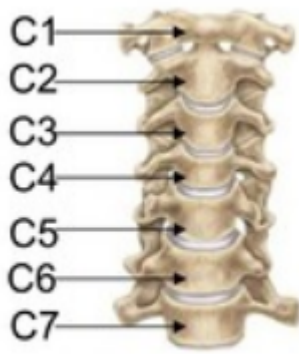### Ruggenmerg

Het halswervelkanaal wordt van boven naar beneden op ieder niveau gevormd door de wervelbogen, die vastzitten aan de wervellichamen, en die aan de achterkant uitlopen in een uitsteeksel (het doornuitsteeksel). Binnen in het halswervelkanaal loopt van boven naar beneden het ruggenmerg. Het ruggenmerg ligt binnen in een koker van hersenvliezen, de zogenaamde durale zak, waarin het in hersenvocht (liquor) schokvrij is opgehangen. Vanuit het ruggenmerg ontspringen de zenuwwortels.

Omhuld door een manchet van hersenvlies, verlaten deze één voor één telkens links en rechts tussen twee werfels het wervelkanaal.



Figuur 1.



*Figuur 2.*

Het kanaaltje waar de zenuwwortel doorheen loopt alvorens de wervelkolom te verlaten heet het zenuwwortel kanaal.

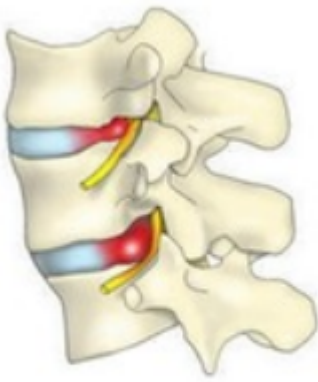### **Nekhernia (Cervicale hernia)**

Een hernia (Hernia Nuclei Pulposi, ofwel HNP) is een uitstulping van de tussenwervelschijf. Deze uitstulping kan op een zenuw of op het ruggenmerg drukken, waardoor pijnklachten kunnen ontstaan of uitvalsverschijnselen (zoals verlammingen en/of gevoelsverlies).

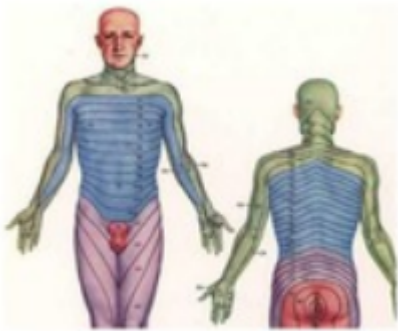
De plaats waar zo'n zenuwwortel het wervelkanaal verlaat, ligt dicht bij de tussenwervelschijf.

Als zich op die plek een uitstulping van de tussenwervelschijf ontwikkelt kan dat aanleiding geven tot beklemming van de zenuwwortel (zie figuur 3), waardoor herniaverschijnselen kunnen optreden, zoals nekpijn en uitstralende pijn in een arm, al dan niet met kracht-vermindering en gevoelsverlies in het verzorgingsgebied van de beknelde zenuwwortel (zie figuur 4).

De meest voorkomende nekhernia's liggen tussen de 5e en de 6e (C5-6) en tussen de 6e en de 7e halswervel (C6-7), maar ze kunnen ook op andere plaatsen binnen de halswervelkolom optreden (behalve tussen C1 en C2, want daar zit géén tussenwervelschijf).



*Figuur 3.*



*Figuur 4.*

### **Oorzaak**

Slijtage (of degeneratie) van een tussenwervelschijf is een proces dat tijdens het leven bij ieder mens in meerdere of mindere mate plaatsvindt. Dat kan aanleiding geven tot nekklasten, hoewel dat lang niet altijd gebeurt. Indien er slijtage van de tussenwervelschijf optreedt kan deze gaan uitpuilen. Soms treedt er zelfs een scheur in de vezelring van de schijf op, waardoorheen dan stukken van de weke kern naar buiten kunnen worden geperst, meestal bij de plaats waar de zenuwwortel het wervelkanaal verlaat. Iedereen kan een nekhernia krijgen, en waarom dit bij de één wel en bij de ander niet gebeurt, is niet bekend. Wel kunnen in bepaalde families hernia's iets vaker optreden.

Omdat bij hoesten, niezen en persen de druk in het wervelkanaal wordt verhoogd, dus ook de druk op de zenuwwortel, kan hierbij de pijnuitstraling toenemen.

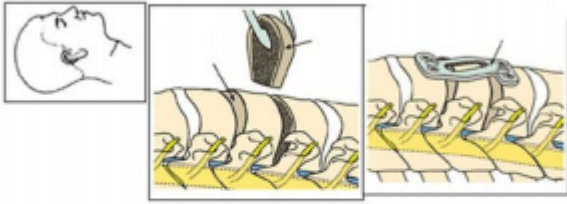
Ter verlichting van de uitstralingspijn leggen patiënten met een nekhernia vaak de hand van de pijnlijke arm op het achterhoofd. In deze houding staat de zenuwwortel het minst onder spanning. Uit recent onderzoek is gebleken dat roken het degeneratieproces van de tussenwervelschijven kan versnellen, wat een ongunstige invloed heeft op de wervelkolom. Vaak gaan nekklasten aan het optreden van een hernia vooraf.

De verschijnselen van de hernia bestaan meestal uit pijn die in de arm uitstraalt, eventueel met een dof of prikkelend gevoel (zie figuur 4). Deze pijn treedt min of meer op in het verzorgingsgebied van de zenuwwortel waarop de hernia drukt, al is dit niet zo typisch als bij de hernia van de onderrug. Druk op de zenuwwortel kan verlies van functie van die zenuw tot gevolg hebben.

## De operatie

Veelal zal worden gekozen om de nekwervels vanuit de voorkant te benaderen. De tussenwervelschijf wordt dan verwijderd en daarmee dus ook de hernia. Daarna wordt er een 'kooitje' (cage) geplaatst tussen de wervels in de lege tussenwervelschijf ruimte.

Dit 'kooitje' (cage) wordt gevuld met een botvervanger. Uiteindelijk zullen de beide wervels hierdoor aan elkaar vast groeien (cervicale spondylodese) (zie figuur 5).



*Figuur 5*

## Verdooving

De operatie van een nekhernia gebeurt altijd onder volledige narcose.

## Voorbereiden op de operatie

Tijdens uw bezoek aan de polikliniek bespreekt de orthopedisch chirurg met u de operatie en de daaraan verbonden verwachtingen en risico's. Belangrijk daarbij is dat de operatie helaas niet bij iedereen helpt. Bij ongeveer 80% van de patiënten is een operatie succesvol. Dit is de reden dat er niet te snel overgegaan wordt tot een operatie. Op het voorbereidingsplein krijgt u aanvullende informatie over de narcose en de opname in het ziekenhuis.

## De opname

U wordt in principe opgenomen op de dag van de operatie.

## Na de operatie

Na de operatie wordt u wakker in de uitslaapkamer. Zodra u weer voldoende wakker bent en uw conditie stabiel en veilig is, mag u terug naar de verpleegafdeling. Eenmaal op de afdeling, controleert een verpleegkundige regelmatig uw polsslag, bloeddruk en de functie van uw armen en benen. U mag weer eten en drinken. Er is geen sprake van platte bedrust. U mag rustig aan mobiliseren op geleide van de klachten. De eerste keer uit bed komen doet u samen met een verpleegkundige.

## De wond

De wond wordt onderhuids gehecht met oplosbare hechtingen. Deze hoeven niet verwijderd te worden. Het kan zijn dat er hechtingsknoopjes zichtbaar zijn, deze zullen er vanzelf af vallen.

## Ontslag

U gaat de 1e dag na de operatie 's ochtends naar huis. Er zal eerst nog een rontgenfoto van de nek gemaakt worden.

## Weer thuis

- U mag de eerste week niet baden en zwemmen. Droog houden van de wond bevordert een goede wondgenezing. U kunt dus beter ook geen afsluitende pleister op de wondjes gebruiken.

- Haren wassen aan de wastafel met het hoofd in neutrale stand (met hulp!), of onder de douche na de eerste week.
- Een goede pijnbestrijding is belangrijk voor het genezingsproces. U kunt hiervoor paracetamol gebruiken.
- Als dit onvoldoende helpt, neemt u dan contact op met de polikliniek Orthopedie.
- Soms wordt er een halskraag voor zes weken voorgeschreven.
- U mag het hoofd niet overstrekken of draaien ten opzichte van de romp.
- U mag vrij mobiliseren, niet forceren, luisteren naar uw eigen lichaam. Een aantal keren per dag liggen (met het hoofd ondersteund) kan prettig zijn.

### **Poliklinische controle**

Ongeveer 2 weken na de ingreep wordt u gebeld door de verpleegkundig specialist orthopedie om uw herstel en wondgenezing te bespreken. Ongeveer 6 weken na de ingreep komt u voor controle bij de verpleegkundig specialist orthopedie op de polikliniek. Voorafgaand aan deze afspraak laat u dezelfde dag ook een röntgenfoto maken. Ongeveer 3 maanden na de operatie volgt een controle bij de neurochirurg. Al tijdens uw opname worden deze afspraken voor u gemaakt.

### **Complicaties**

Zoals bij iedere operatie zijn er ook aan de operatie van de nekhernia risico's verbonden. De kans dat die optreden is echter zeer gering. De nekhernia komt in de praktijk vaak voor en de operatieve behandeling ervan door de neurochirurg of orthopedisch chirurgen behoort dan ook tot de 'routineoperaties'. Toch kan er een toename van de uitvalsverschijnselen (verlammingen, gevoelsverlies) optreden, meestal omdat men heeft moeten manipuleren aan een reeds te erg beknelde zenuwwortel. Een ontsteking van de operatiewond of van de tussenwervelruimte komt een enkele keer voor, en ook nabloeding in het operatiegebied kan optreden.

Vaak bestaan er kortdurend wat klachten van spreken (schorre stem) en slikken (pijn bij slikken, of het gevoel van "een brok in de keel") bij patiënten die een nekoperatie langs de voorkant ondergaan hebben. Beschadiging van een stembandzenuw met (al dan niet voorbijgaande) heesheid is een zeldzame complicatie. Nog veel zeldzamer, maar wel ernstig, is beschadiging van de slokdarm of van het ruggenmerg.

## **Lifestyle tips**

Om de kans op complicaties te verminderen, raden wij u sterk aan om in de weken voor en na de operatie niet te roken. Roken vertraagt de genezing van de wond en het bot. Door te stoppen met roken, vergroot u dus de kans op een voorspoedig herstel.

### **Vragen**

Heeft u na uw bezoek aan de specialist nog vragen, neem dan contact op met de polikliniek Orthopedie. Gelieve ons tijdens kantooruren te bellen.

- Polikliniek Orthopedie (076) 595 30 80
- Amphia Breda en Amphia Oosterhout

Heeft u na uw operatie of opname nog vragen, neem dan contact op met de afdeling waar u gelegen heeft.

Meer lezen over orthopedie bij Amphia?

[Ga naar afdeling Orthopedie \(https://www.amphia.nl/afdelingen/orthopedie\)](https://www.amphia.nl/afdelingen/orthopedie)